Fracturas del peñasco

A Gentine
P Hémar

Resumen. – La fractura del peñasco es frecuente con relación al desarrollo de la actividad humana: accidentes de transporte y de deporte. Se debe a un choque violento en la caja craneal, lo que tiene a menudo como consecuencia, en la fase primaria, lesiones cerebrales responsables de un coma que necesita tratamiento neuroquirúrgico. Es en este estadio en que se debe explorar imperativamente una parálisis facial por la maniobra de Pierre Marie-Foix; el resultado de este examen debe consignarse en la historia clínica. Una parálisis facial presente en las primeras horas del traumatismo se debe fácilmente a una sección del nervio facial. Su pronóstico es desfavorable; la exploración quirúrgica del nervio es urgente. Una parálisis facial que aparece días después del traumatismo se debe a un edema, su pronóstico es mejor y el tratamiento es médico. Después de esta fase inicial, las alteraciones funcionales aparecen en primer plano. Además de la parálisis facial puede persistir una sordera de percepción, una sordera de transmisión, vértigos, en relación con una lesión del oído medio o interno.
Estas alteraciones funcionales se han beneficiado ampliamente de los progresos del diagnóstico por imágenes, en particular de la tomografía computadorizada de alta definición. Pone en evidencia el trazo de fractura extra o translaberíntica y también las lesiones osiculares (luxaciones, fracturas).

© 2000, Editions Scientifiques et Médicales Elsevier SAS, París. Todos los derechos reservados.

Introducción

La fractura del peñasco es una afección frecuente en relación con el desarrollo de la actividad humana: accidentes de transporte (automóvil, motocicleta, bicicleta, etc.), accidentes del deporte (esquí, bicicleta todo terreno, etc.).

Cerca de 75 % de los accidentes de circulación tiene como consecuencia un traumatismo craneal: 5 % de los cuales con una fractura del peñasco. Ésta se debe a un traumatismo violento cuya onda de choque rompe el peñasco, verdadera piedra angular craneal.

La importancia de este traumatismo por una parte y la existencia de órganos nobles dentro del peñasco por otra, justifican la riqueza de la semiología:

— signos encefálicos debidos a las lesiones cerebrales;

— signos otológicos asociando grados diversos: otorragia, otorrea de LCR, sordera, vértigo, parálisis facial;

— otros signos de lesión de los pares craneales: V y VI.

Así, se individualizan dos estadios:

— el estadio inicial o neuroquirúrgico en el que el estado neurológico del paciente es el centro de las preocupaciones, necesitando un tratamiento neuroquirúrgico. Es en este estadio inicial que debe reconocerse imperativamente una parálisis facial que impondrá una exploración quirúrgica del nervio desde la recuperación del coma;

— el estadio secundario compete más específicamente al otorrinolaringólogo (ORL) que debe realizar el estudio funcional otoneurológico ante una sordera, vértigos, una parálisis facial secundaria, una otorrea de LCR o una otorragia.

Progresos recientes han modificado fundamentalmente el tratamiento de los traumatismos craneales, principalmente en dos campos muy diferentes:

— la reanimación y el tratamiento neuroquirúrgico que permite a numerosos pacientes franquear la fase a menudo letal del estadio neuroquirúrgico;

— el diagnóstico por imágenes:

— la tomografía computadorizada (TC) de alta resolución que muestra el trayecto de fractura de forma precisa: ya sea durante el primer estadio en el estudio neuroquirúrgico o en el estadio secundario en el marco del estudio de un síndrome otoneurológico;

— el diagnóstico por resonancia magnética (RM) que aporta las informaciones decisivas sobre las lesiones laberínticas.

Epidemiología

Son los accidentes de circulación los causantes de los mayores traumatismos craneales (tres de cuatro). Si la frecuencia de los accidentes automovilísticos tiende a regresar, la de vehículos de dos ruedas aumenta. Los accidentes debidos a estos últimos, particularmente violentos, afectan sobre todo a los adolescentes (hombres de menos de 30 años). Los accidentes de peatones afectan a los niños y a los ancianos. Existe un gran número de casos con fractura del peñasco debido a accidentes de trabajo por caídas o aplastamiento

André Gentine : *Professeur des Universités, praticien hospitalier.*
Patrick Hémar : *Chef de clinique-assistant des Hôpitaux.*
Hôpitaux universitaires de Strasbourg, hôpital de Hautepierre, service d'oto-rhino-laryngologie, avenue Molière, 67098 Strasbourg cedex, France.

craneal. Las agresiones y los traumatismos balísticos responsables de fracturas complejas son más raros.

Las fracturas de la base del cráneo constituyen cerca de la mitad de las fracturas craneales: aproximadamente 50 % afectan al hueso temporal (22 % de las fracturas del cráneo) [17].

La fractura puede ser bilateral en 12 % de los casos [13]. La cabeza se lesiona en más del 75 % de los accidentes de tráfico y el oído es el órgano sensorial generalmente dañado.

Lesiones

LESIONES ÓSEAS

El peñasco tiene múltiples cavidades, algunas de las cuales contienen órganos nobles, que son otras tantas zonas de fragilidad. Es fácil comprender la dirección tomada por la línea de fractura y deducir la sintomatología [35]. En función del punto de impacto sobre la cavidad craneal se individualizan dos tipos de fracturas.

■ *Fracturas longitudinales (70 a 80 %) o extralaberínticas*

A continuación de un impacto lateral, temporoparietal, la onda de choque que protege al laberinto, rompe la porción escamosa vertical [3] y se sigue a nivel de la pared anterior de la caja; tres tipos principales de línea de fractura pueden individualizarse *(fig. 1):*

— el tipo I, cuya línea de fractura rompe la porción escamosa vertical, sigue hacia la porción escamosa premeática hacia la pared anterior de la caja, hasta el ápex (este trazo de fractura pasa en un plano frontal). Este tipo de fractura puede lesionar el ganglio geniculado (referencia Ia en la *figura 1).* Puede prolongarse, más al exterior, en la articulación temporomandibular;

— el tipo II, cuyo trazo de fractura rompe la porción escamosa vertical, sigue hacia la porción escamosa suprameática y la pared anterior de la caja también hasta el ápex, con la misma consecuencia sobre el nervio facial (referencia Ib en la *figura 1);*

— el tipo III, cuyo trazo de fractura rompe la porción escamosa vertical, sigue hacia la porción escamosa suprameática, la porción escamosa retromeática, se prolonga en la mastoides, atravesando las paredes posterior y superior del conducto auditivo externo (CAE), la sutura petroescamosa, hasta la pared anterior de la caja. El trazo de fractura se sitúa en un plano, haciendo un ángulo de 45° con el plano frontal (por lo tanto, perfectamente paralelo al eje del peñasco). La fractura se asocia a lesiones del nervio facial a nivel del segundo codo y a nivel de la tercera porción del nervio. Este trazo de fractura puede prolongarse hacia el foramen lacerum y el canal carotídeo, con un riesgo de accidente vascular cerebral por disección carotídea o de hemorragia (referencia Ic en la *figura 1).*

Todas estas fracturas son responsables de otorragia, de sordera de transmisión (en todos los casos), debidas al derrame de sangre en la caja por una parte (sordera de transmisión que remitirá espontáneamente) y eventualmente a una ruptura timpánica, una fractura de la rama descendente del yunque, de ramas del estribo o a una luxación incudoestapedial, incudomalear, o también estapedovestibular (con sordera de percepción asociada debida a una fístula perilinfática). Estas fracturas provocan una lesión del canal facial con parálisis facial en 20 % de los casos.

■ *Fracturas transversales o translaberínticas (fig. 2)*

A continuación de un impacto occipital o de un impacto sobre el vértex, la onda de choque procedente de la base de la occipital atraviesa el foramen yugular, se prolonga hacia adelante y el exterior y afecta a la cara posterointerna del peñasco, rompiendo el laberinto óseo, generalmente a nivel del canal semicircular posterior y del acueducto del vestíbulo (referencia IIb en la *figura 2).* El conducto auditivo interno (CAI) y la cóclea también pueden lesionarse si el trazo de fractura es más anterior (referencia IIa en la *figura 2).*

El nervio facial se ve afectado con más frecuencia (50 % de las fracturas transversales) a dos niveles principalmente:

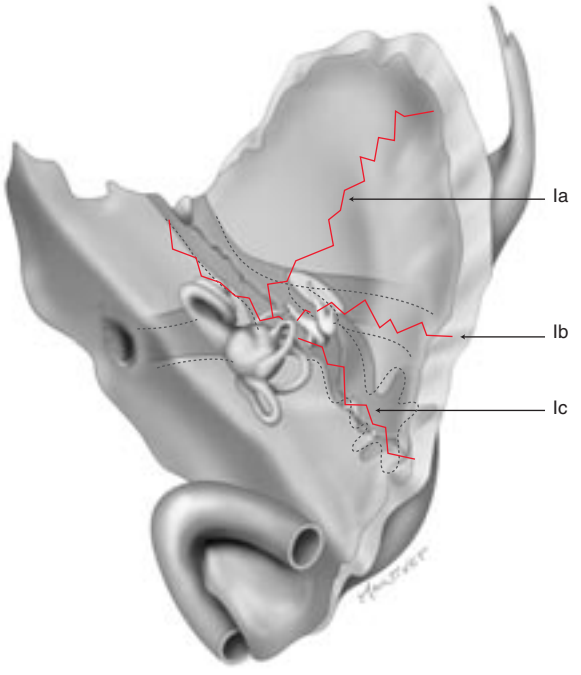

1 *Fracturas longitudinales (según Legent). Ia. Trazo de fractura que atraviesa la porción escamosa premeática y la articulación temporomandibular; Ib. trazo de fractura que atraviesa la porción escamosa vertical y luego la porción escamosa suprameática y prolongándose hasta el ápex petroso; Ic. trazo de fractura que atraviesa la porción escamosa vertical y luego la porción escamosa retromeática, prolongándose hasta el ápex petroso.*

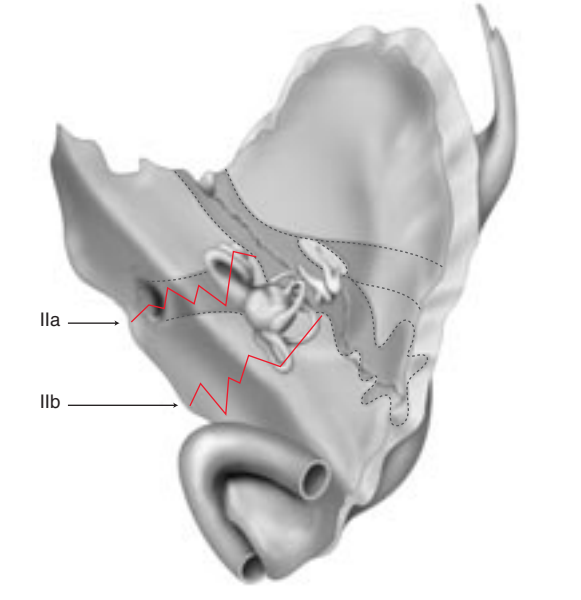

2 *Fracturas transversales (según Legent). IIa. Trazo de fractura que atraviesa el foramen yugular, extendiéndose al conducto auditivo interno y a la cóclea; IIb. trazo de fractura que atraviesa el foramen yugular, extendiéndose a los conductos semicirculares y al vestíbulo.*

— la segunda porción: el trazo de fractura de la pared interna de la caja se sigue por la segunda porción del canal de Falopio;
— la primera porción: el trazo de fractura puede pasar al CAI y lesionar la primera porción, excepcionalmente el ganglio geniculado.
Estas fracturas provocan habitualmente una destrucción cocleovestibular y una otorrea de LCR. Ésta puede provenir de la fosa posterior, a través del laberinto fracturado y ser difícil de reconocer si viene con una otorragia. La salida de este líquido cefalorraquídeo puede ser por la nariz o la rinofaringe por medio de la trompa de Eustaquio.

Fracturas mixtas timpanolaberínticas

Son netamente más raras. El trazo de fractura alcanza la porción escamosa suprameática y sigue su dirección hacia el laberinto y el CAI.

Fracturas parciales

Son fracturas de la base o fracturas laberínticas próximas a las ventanas, generando una fístula perilinfática.

LESIONES LABERÍNTICAS

Lesiones laberínticas debidas a fracturas transversales

Las lesiones laberínticas se observan en cerca del 90 % de las fracturas transversales. Si el trazo de fractura es anterior (referencia IIa en la *figura 2),* pasando por el CAI y la cóclea, la lesión laberíntica puede asociarse a una lesión del VIII y de la primera porción del VII. En caso de trayecto posterior (referencia IIb en la *figura 2),* el trazo de fractura pasa por el vestíbulo y los conductos semicirculares, pudiendo lesionar la segunda porción del VII.
Tienen como consecuencia la abertura de las cavidades laberínticas hacia el oído medio con fístula perilinfática aparición de aire en el laberinto (neumolaberinto). Se asocian a menudo a una lesión meníngea.
Las fracturas transversales son responsables de lesiones del laberinto membranoso: hemorragia de los espacios endo y perilinfáticos [30] y fusión de los líquidos endo y perilinfáticos; los dos compartimentos hídricos ya no se separan, provocando alteraciones de la homeostasia de estos dos líquidos. Las células sensoriales, así como las fibras nerviosas, pueden estar dañadas. Estas lesiones son habitualmente inmediatas, definitivas y completas, excepcionalmente parciales. La consecuencia es la destrucción cocleovestibular con su conjunto sintomático de vértigos y de cofosis. Sin embargo, la lesión puede disociarse, siendo la cofosis más frecuente.

Lesiones laberínticas debidas a fracturas parciales

En caso de fractura parcial cerca de las ventanas (con ruptura del tímpano secundaria algunas veces) o de luxación estapedovestibular se observa una fístula perilinfática. Esta causa un hidrolaberinto por aumento de la diferencia de presión entre endo y perilinfa (la presión de esta última estando disminuida). Es responsable de una sordera fluctuante y de vértigos.

Lesiones laberínticas sin fractura laberíntica

En la ausencia de fractura laberíntica o de fístula perilinfática (con o sin fractura longitudinal) se pueden observar alteraciones laberínticas agrupadas bajo el término de conmoción laberíntica. Se ha pensado en varios mecanismos. Para Ilberg [21], se debe a alteraciones de la microcirculación local responsable de una hipoxia que genera modificaciones de la homeostasia endo y perilinfática (análoga a la hidropesía).
Pero también se puede pensar que, durante el choque, la desaceleración brutal conduce a una ruptura de una mácula otolítica, con liberación de otolitos responsables de alteraciones del equilibrio y de vértigos posicionales. El vértigo paroxístico posicional es el más frecuente (59 %) para Barber [2].

Otras lesiones laberínticas

Pueden observarse otras lesiones del oído interno en las fracturas longitudinales del peñasco y en caso de fractura parcial (promontorio o base del estribo): manifestación de una sordera progresiva retardada, prueba de una fístula perilinfática.

LESIONES OSICULARES

La lesión del oído medio es muy a menudo la consecuencia de una fractura longitudinal. La onda de choque va a producir:
— una fractura de las paredes de la caja, responsable de un hemotímpano o de un desgarro timpánico y de una otorragia;
— un movimiento relativo del estribo, adherido al oído interno y al martillo, adherido al oído externo (tímpano), responsable de luxaciones incudomaleares, incudoestapediales, estapedovestibulares y fracturas osiculares (muy a menudo la rama descendente del yunque y excepcionalmente las ramas del estribo).
El 50 % de las fracturas del peñasco se asocian a una lesión osicular [17]. Son la consecuencia de una fractura longitudinal del peñasco.

Luxaciones osiculares

Luxación incudoestapedial

Es la lesión más frecuente: 82 % según Hough [20].
De la simple distorsión capsuloligamentaria a la pérdida total de las relaciones articulares normales pueden observarse todas las formas intermedias. La apófisis lenticular se desplaza generalmente por delante y por afuera. En el origen de esta luxación articular, se piensa en la contracción violenta y simultánea de los músculos del estribo y del martillo.

Luxación incudomalear

Se encuentra en 52 % de los casos según Hough [20]. A menudo se la asocia a una fractura de la apófisis larga del yunque, a una fractura de las ramas del estribo o una luxación incudoestapedial. El yunque, como ha perdido sus uniones articulares, puede sufrir una rotación de 180° alrededor del eje vertical y ser proyectado hacia el tímpano que puede perforarse por la apófisis larga.
La luxación del bloque incudomalear es más rara (3,7 % según Veillon [31]).

Luxación estapedovestibular

Es rara, en relación con una fractura transversal o un traumatismo directo de la cadena osicular [31].

Fracturas

La de la rama descendente del yunque es la más frecuente debido a su fragilidad.
La fractura de las ramas del estribo es más rara. Se asocia a menudo a una luxación incudomalear o del bloque incudomalear.
La fractura de la base es más rara aún y generalmente está en relación con una fractura transversal o un traumatismo directo y se acompaña de una lesión laberíntica.
Estas lesiones osiculares se acompañan de una sordera de transmisión de por lo menos 30 dB.

LESIONES DEL NERVIO FACIAL

La parálisis facial es uno de los síntomas mayores de la fractura del peñasco [36, 37]. El 50 % de las fracturas transversales y el 20 % de las fracturas longitudinales se acompañan de una parálisis facial [18]. Por lo tanto, la parálisis facial es frecuente cualquiera que sea el tipo de fractura y se presenta en un cuarto de los pacientes que tienen una fractura del peñasco. La parálisis facial puede deberse a:

— una sección total del nervio facial si el conducto de Falopio se rompe (excepcional);

— una sección parcial que es más frecuente: fragmento óseo o espículas que dañan el nervio;

— una compresión del nervio por hundimiento craneal;

— una elongación del nervio;

— un hematoma dentro de la vaina del nervio;

— una conmoción del nervio facial con edema extra o intranervioso.

La zona del nervio facial más frecuentemente lesionada es el ganglio geniculado. Según Brodie [5], en una serie de 820 fracturas del peñasco, 27 % de las parálisis faciales aparecen inmediatamente.

Las parálisis faciales secundarias (73 %) aparecen en un período de tiempo de 24 horas a 16 días. La proporción de las parálisis faciales completas es de 47 % para las parálisis faciales inmediatas y de 22 % para las parálisis faciales secundarias.

El seguimiento de los pacientes que presentan una parálisis facial incompleta hace aparecer una recuperación completa en todos los casos, ya sea inmediata o secundaria.

Los pacientes que presentan una parálisis facial inmediata y completa deben explorarse quirúrgicamente (descompresión), ya que el grado de recuperación espontánea es muy bajo (30 %).

Para las parálisis faciales completas secundarias, se deben utilizar las pruebas eléctricas, la electroneuronografía y la electromiografía (cf Análisis funcional). Se indica una exploración quirúrgica si no presentan ninguna respuesta a un estímulo de 10 mA o si se observa una degeneración de por lo menos 90 % de las fibras nerviosas en la electroneurografía, constatada a los 6 días de la manifestación de la parálisis facial.

OTRAS LESIONES

■ *Lesiones vasculares*

Las lesiones de la carótida interna después de una fractura del peñasco son excepcionales. La carótida está relativamente bien protegida en su porción petrosa. Por el contrario, está muy expuesta en la salida del conducto carotídeo y en la entrada del seno cavernoso. Las fuerzas de torsión y de cizallamiento pueden conducir a una herida o a una disección carotídea. Las lesiones pueden provocar una otorragia o una epistaxis profusa, un accidente vascular cerebral, consecuencia de una disección carotídea o de una trombosis, un aneurisma o de una fístula arteriovenosa.

■ *Lesiones encefálicas asociadas*

Los traumatismos que pueden provocar una fractura del peñasco son muy violentos. La importancia de la fuerza actuando sobre la masa craneal es proporcional a la aceleración/desaceleración de la cabeza (g) y a la masa craneal (m = 1 450 g en el hombre): f = mg. Produce movimientos de traslación y de rotación del encéfalo provocando lesiones encefálicas directas y lesiones de contragolpe. La parte anteroinferior del lóbulo frontal (41 %) y un poco menos la del lóbulo temporal (38 %), son las más amenazadas, el cerebelo es el menos amenazado (2,5 %) (Pitella JEH, Gusmao SNS. Pahologia do trauma cranioencephalico. Revinter. Rio de Janeiro).

La hemorragia intracraneal es la complicación más frecuente; es responsable del coma e incluso del desenlace fatal secundario de los pacientes. Estos hematomas se desarrollan generalmente en las 48 primeras horas después del traumatismo y pueden ocasionar una sintomatología retardada. Es el clásico intervalo libre del hematoma extradural.

Pueden clasificarse en hematomas extradural, subdural e intracerebral.

— El *hematoma extradural* es el más frecuente después de las fracturas (Freytag [11], de 205 hematomas extradurales, ha encontrado 199 fracturas). La fractura temporal es responsable de 73 % de los hematomas extradurales: lesiones de la arteria meníngea media. Este hematoma extradural es más frecuente en el adulto joven. La sintomatología habitualmente retardada (intervalo libre) aparece cuando la compresión craneal subyacente es importante y conduce a una hipertensión intracraneal con hernia cerebral a través de la tienda del cerebelo, comprimiendo el tronco cerebral. Su evacuación es una urgencia neuroquirúrgica.

— El *hematoma subdural* (entre duramadre y aracnoides) está presente en 10 a 30 % de los traumatismos craneales graves (Gennarelli [12]). Su gravedad es la consecuencia del importante volumen que puede alcanzar este hematoma subdural. Su sintomatología está asociada a las de las lesiones intraparenquimatosas difusas y se manifiesta por un coma inmediato. El pronóstico vital está comprometido.

— El *hematoma intracerebral* se constituye en el parénquima cerebral, generalmente en el lóbulo frontal (50 %), el lóbulo parietal (21 %), los núcleos de la base (21 %) y el lóbulo temporal (7 %). La sintomatología es idéntica a la del hematoma subdural y se añaden signos de focalización. El pronóstico vital es también muy desfavorable.

■ *Lesiones meníngeas*

Clínica

Las lesiones meníngeas son el resultado de un desgarro de la duramadre que aparece en el momento de la fractura por el desplazamiento temporal de los dos fragmentos óseos (brecha osteomeníngea) o de una espícula ósea posterior a la fractura que atraviesa la duramadre. El LCR pasa a través de esta herida al oído medio y luego al CAE o por la trompa de Eustaquio, provocando una otorrea o una rinorrea.

Localización

La brecha meníngea puede situarse:

— para las fracturas longitudinales del peñasco, a nivel del tegmen (20 %) o en la pared posterior del peñasco (meninges de la fosa posterior) excepcionalmente; para las fracturas transversales, al fondo del CAI; la salida del LCR se hace a nivel de la pared interna de la caja, por una fractura de esta pared interna (el promontorio) o por una ruptura del ligamento anular, una fractura de la base o una ruptura del tímpano secundaria. La rinorrea es más frecuente puesto que en estas fracturas transversales el tímpano está a menudo intacto.

Evolución

Las brechas del tegmen tienden a obturarse espontáneamente por la formación de un callo óseo o por taponamiento de la herida por la cara inferior del lóbulo temporal que está en contacto directo con la meninge (ausencia de cisterna). Por el contrario, las brechas de la cara posterior del peñasco no tienen tendencia a secarse debido a la presencia de una cisterna que impide al cerebelo taponar la herida.

Las brechas translaberínticas no se cierran nunca espontáneamente debido a la ausencia de duramadre en el fondo del

CAI (paso de los nervios del paquete acusticofacial rodeado de aracnoides), a la presencia de cisternas de LCR y a la persistencia de la dehiscencia de la pared interna de la caja.

Por ello, el taponamiento de la brecha es urgente.

La salida de LCR puede ser secundaria o reaparecer secundariamente luego de un esfuerzo (de tos por ejemplo) o descubrirse con motivo del estudio etiológico de una meningitis. El estudio radiológico solicitado en vista de los antecedentes permitirá descubrir un trazo de fractura y por consiguiente la brecha.

Clínica

Estas fracturas se caracterizan por la violencia del choque responsable de la fractura petrosa. Estos pacientes se han beneficiado de los progresos del diagnóstico por imagen craneal que se realiza cuando ingresa el herido y la neurorreanimación, mejorando de forma considerable el pronóstico vital [19, 22]. Es en este contexto que el médico ORL debe examinar a los pacientes con traumatismos craneales precozmente en el estadio inicial de la fase primaria en el que el pronóstico vital puede ser crítico o más tardíamente, en el estadio secundario, a la salida del coma, en el que ya no es el pronóstico vital el centro de las preocupaciones sino las alteraciones funcionales. Por último, el médico ORL podrá ser consultado después de la consolidación en la fase secundaria para el estudio y tratamiento de las secuelas.

FASE PRIMARIA

Estadio inicial

De manera general e inmediatamente después de un traumatismo craneal, el médico ORL examina al paciente politraumatizado en un servicio de reanimación. Por lo tanto, es en un contexto de urgencia neuroquirúrgica que se sospecha una fractura del peñasco.

Signos encefálicos

Están en primera línea. La violencia del choque que ha provocado una fractura del peñasco causa lesiones cerebrales que ocasionan a menudo un coma.

- *Coma inicial de breve duración*

Debe temerse el hematoma extradural cuya evolución en tres tiempos es típica; después de una pérdida de conocimiento breve en el momento del traumatismo, el paciente recupera la conciencia, manteniendo una amnesia del traumatismo, pero es asintomática. Este período es el clásico intervalo libre. Al cabo de este período aparece una alteración de la conciencia debida a la hipertensión intracraneal acompañada de signos de localización con relación a la topografía del hematoma. En este estadio, la intervención neuroquirúrgica se impone con extrema urgencia. Debería haberse propuesto durante el período asintomático del intervalo libre, con eso se constata todo el interés:

— del estudio escanográfico de los pacientes que han presentado un traumatismo craneal con pérdida de conocimiento inicial;

— de la vigilancia de por lo menos 48 horas en medio hospitalario de estos pacientes que presentan un traumatismo craneal con pérdida de conocimiento, incluso de breve duración.

- *Coma de larga duración desde un principio*

Se deben a las demás hemorragias intracraneales.

Se caracterizan por un coma de larga duración (varias horas o días). Se trata siempre de un traumatismo craneal grave: hematoma subdural, intracerebral, contusión, lesiones axonales difusas; se impone con urgencia un estudio escanográfico, incluso si la indicación quirúrgica es excepcional. En este estadio, el estudio de los potenciales provocados auditivos puede ayudar en el diagnóstico topográfico y en la evaluación del pronóstico: la desaparición del potencial III (provocando la desaparición de los potenciales IV y V) es de muy mal pronóstico.

Signos de las lesiones craneales

- *Lesión de la bóveda*

Los signos son:

— las heridas del cuero cabelludo caracterizadas por sangrado abundante;

— los hundimientos cerrados y abiertos, con o sin herida craneocerebral asociada.

- *Lesión de la base del cráneo*

— Fracturas del piso anterior.

Se consideran ante la asociación de una equimosis periorbitaria bilateral, una epistaxis que puede ser abundante cuando proviene de una lesión de las arterias etmoidales o una rinorrea procedente del desgarro de la duramadre.

En caso de epistaxis, la aureola que rodea la mancha de sangre sobre la sábana debe hacer pensar en dicha posibilidad.

La anosmia por sección de los nervios olfativos es frecuente pero pasa desapercibida en este contexto y se la observa varios días o semanas después del traumatismo.

La sección del nervio óptico puede sospecharse en el paciente comatoso, ante una midriasis unilateral con abolición del reflejo fotomotor, descubierta muy poco tiempo después del traumatismo. La compresión del nervio provoca los mismos signos pero con retraso; la descompresión del nervio debe considerarse en el más breve lapso de tiempo posible.

Las fístulas carotidocavernosas son raras y a menudo de manifestación retardada. Se revelan ante una exoftalmía pulsátil rápidamente progresiva, acompañada de una disminución de la agudeza visual. La auscultación del globo ocular y de la región temporal, acto simple que debe realizarse sistemáticamente, permite descubrir el soplo sistólico.

— Fracturas del piso medio (los signos se describen cf infra).

Signos de lesión del piso medio o fractura petrosa

- *Parálisis facial*

Las fracturas del peñasco se complican en 20 % de las fracturas longitudinales y en 50 % de las fracturas transversales con una parálisis facial periférica. La noción de parálisis facial inmediata o secundaria debe buscarse en el interrogatorio de los testigos del accidente y en el examen del paciente sobre los lugares del mismo, destacando el carácter desfavorable de la manifestación inmediata de la parálisis facial (30 % de recuperación espontánea) [16].

En el estadio inicial de un traumatismo craneal pasa a menudo al segundo plano del cuadro clínico. La maniobra de Pierre Marie-Foix, realizada y repetida en las primeras horas, permite demostrar la asimetría de la motricidad facial sabiendo que es a menudo difícil de apreciar en un paciente bajo sedación o en coma profundo [8, 13, 14, 15, 16]. El resultado (positivo o negativo) de la maniobra debe consignarse en la historia clínica.

La parálisis es consecutiva a un simple edema del nervio o a una compresión o a un ensartamiento del nervio por una esquirla ósea o bien a una sección más o menos completa del nervio. Mientras la parálisis se mantenga incompleta podrá esperarse una recuperación espontánea de la motricidad facial.

Una parálisis facial total e inmediata impone una exploración quirúrgica en un breve lapso de tiempo, compatible con el estado neurológico del paciente.

Es importante localizar la lesión del nervio. La electrogustometría, el reflejo estapedial y la prueba de Schirmer son poco practicables y no tienen mucho interés para la localización de la lesión nerviosa, sobre todo desde los progresos considerables de las exploraciones por TC. Las pruebas eléctricas tienen un gran interés diagnóstico (neurapraxia o axonotmesis) y pronóstico.

- *Otorragia*

Es a menudo un signo para recurrir con urgencia al médico ORL. Es el resultado de una lesión del CAE secundaria a una fractura del conducto auditivo óseo o de la exteriorización de un derrame sanguíneo de la caja timpánica por una perforación del tímpano, que haya existido o no antes del traumatismo. El hemotímpano se descubre en 50 a 90 % de los casos de fractura del peñasco.

- *Otorrea de LCR*

El derrame de LCR por el CAE que representa una herida de la duramadre, muy a menudo en la región del tegmen, es un signo de gravedad en razón del riesgo potencial de meningitis.

La otorrea puede pasar desapercibida, sobre todo en la fase inicial del traumatismo, ya que el derrame de LCR está tapado por la otorragia. Cuando el sangrado disminuye, la mancha que deja el derrame aún sanguinolento está rodeada de un halo claro que debe atraer la atención del clínico, al igual que la otorragia que se aclara.

Si el tímpano no está perforado, el LCR se derramará en la nasofaringe por la trompa de Eustaquio y provocará una rinorrea. La otorrea se confirma por la dosificación de glucosa en el derrame o por la búsqueda de glucosa en la cinta reactiva, si es necesario sensibilizando la maniobra mediante la compresión de las venas yugulares.

La búsqueda de una pérdida de LCR por tránsito isotópico es evidentemente específica de una brecha meníngea pero poco sensible.

Si ésta es la consecuencia de una fractura translaberíntica, de una fractura de la base o de una luxación estapedovestibular, la operación se impone en cuanto sea posible.

Fuera de esta situación, la desaparición de la otorrea es generalmente espontánea. Si el derrame no es demasiado importante y no provoca un riesgo de hipotensión intracraneal (sobre todo en el niño), se puede esperar de 10 a 15 días antes de considerar un cierre quirúrgico de la brecha osteomeníngea.

- *Pérdida de sustancia de tejido cerebral* [17]

La salida de sustancia craneal por el CAE confirma una lesión del lóbulo temporal y entra en un contexto de urgencia neuroquirúrgica evidente. Una pérdida de LCR se asocia habitualmente y la TC identifica fácilmente la hernia de tejido cerebral por el techo del CAE o de la caja timpánica.

- *Hemotímpano*

Es el signo más frecuente de las fracturas del peñasco (50 a 90 % de los casos).

- *Lesión vestibular* [7, 17]

El déficit vestibular es difícil de evaluar durante el examen inicial, ya que la mayoría de los pacientes está en coma.

El coma hace desaparecer el nistagmo vestibular.

- *Sordera* [7]

La hipoacusia es casi constante después de una fractura del peñasco. El déficit auditivo puede ser de transmisión, neurosensorial o mixto.

La exploración de la audición es a menudo imposible en la fase aguda del traumatismo.

- *Lesiones vasculares* [17]

Las hemorragias cataclísmicas por lesiones de la carótida interna [29], del seno lateral o del golfo de la yugular son raras y generalmente secundarias a lesiones por arma de fuego. La disección carotídea provoca un accidente vascular cerebral pero es excepcional.

- *Tromboflebitis aséptica del seno lateral* [13]

Se manifiesta por un síndrome de hipertensión intracraneal.

■ *Estadio secundario*

Es en este estadio en que el médico ORL se encarga exclusivamente del paciente, puesto que sólo persisten las alteraciones funcionales, que deberán tratarse y caracterizarse por el estudio funcional adaptado.

Semiología analítica

- *Parálisis facial*

Cuando un paciente es examinado por primera vez, varios días o semanas después del accidente (por ejemplo, luego de un coma prolongado), las nociones de parálisis facial periférica inmediata o secundaria no siempre son fáciles de distinguir, lo que confirma la importancia capital del examen inicial. La anamnesis de la parálisis se basa generalmente en la anamnesis del paciente que quizás no estaba consciente tras el traumatismo. Sin embargo, este concepto es muy importante teniendo en cuenta el pronóstico y la conducta que se debe seguir (cf supra).

- *Otorrea-rinorrea de LCR*

Las fracturas del peñasco con perforación timpánica y desgarro meníngeo son una causa clásica de otorrea. La abundancia del derrame es variable y depende a menudo de la posición de la cabeza y del origen de la pérdida. La otorrea que proviene del fondo del CAI (sobre todo en las fracturas transversales) no tiene tendencia a desaparecer y por lo tanto debe beneficiar de un cierre quirúrgico, así como la que proviene de la pared posterior del peñasco (cf presencia de la cisterna de LCR). Una pérdida que proviene de una brecha osteomeníngea del tegmen puede desaparecer espontáneamente en algunos días sin intervención quirúrgica (la cara inferior del lóbulo temporal tapona la herida). El escáner permite localizar la brecha. Una otorrea persistente durante más de 10 a 15 días debe tratarse quirúrgicamente [13].

Aunque la rinorrea sea generalmente un signo indirecto de fractura del nivel anterior de la base del cráneo, puede ser secundaria a una fractura del peñasco, drenando el LCR por la trompa de Eustaquio si el tímpano está intacto.

- *Sordera*

La hipoacusia es casi constante después de una fractura del peñasco. El déficit auditivo es de topografía variable.

— Sordera de transmisión.

La lesión de transmisión puede ser temporal o persistente. Cuando el hemotímpano se reabsorbe o cuando la perforación timpánica se cicatriza, el audiograma se normaliza en algunas semanas (3 semanas de media) [33].

Si la hipoacusia persiste a pesar de la normalidad del tímpano, es necesario considerar la posibilidad de una ruptura de la cadena osicular. La lesión que se encuentra a menudo en la exploración es una luxación incudoestapedial con una luxación del yunque en más de la mitad de los casos. Los ligamentos del yunque son frágiles lo que facilita las luxaciones, incluso después de traumatismos ligeros. Las fracturas osiculares son más raras que las luxaciones. La más fre-

cuentemente fracturada es la rama descendente del yunque, luego la crus del estribo y finalmente el cuello del martillo [25].

— Sordera neurosensorial.

La proporción de las sorderas de percepción varía según los estudios. Varía de 4 % en los casos de fracturas longitudinales a 95 % en los casos de fracturas transversales [7].

La hipoacusia neurosensorial que acompaña las fracturas longitudinales parece ser más frecuente cuando existe una luxación del yunque.

Los mecanismos que producen tal déficit sensorial son: una conmoción laberíntica con o sin fractura, una hemorragia en el oído interno, un traumatismo del nervio auditivo y la transmisión de la energía vibratoria al oído interno por el estribo, sobre todo en caso de luxación del yunque [30].

Las fracturas transversales se acompañan de manera general de una cofosis.

• *Acufenos* [7]

Están presentes en más del 60 % de las fracturas del peñasco y tienen tendencia a regresar en aproximadamente 45 % de los casos.

• *Vértigos* [7]

Es el síntoma más frecuente de las fracturas del peñasco.

Las fracturas transversales que pueden implicar a los conductos semicirculares, el vestíbulo o incluso el CAI, generan un déficit vestibular agudo total con gran vértigo rotatorio acompañado de náuseas y vómitos, generalmente asociado a una cofosis. Los vértigos son importantes durante varios días y luego desaparecen progresivamente bajo el efecto de la compensación vestibular. Si la lesión es bilateral, el paciente se queja de oscilopsias y de inestabilidad agravada en la oscuridad.

En las fracturas longitudinales, los vértigos son más de tipo posicional paroxístico benigno y se atribuyen a una cúpulo o canalolitiasis (algunos otolitos podrían haber sido arrancados de la membrana otoconial durante el traumatismo). Pueden existir otros vértigos debidos a:

— una fístula perilinfática que provoca un vértigo rotatorio o una inestabilidad de duración breve, asociada a una sordera de percepción fluctuante;

— una conmoción laberíntica responsable de vértigos iterativos que pueden asociarse a una sordera de percepción estable;

— un hidrolaberinto secundario encontrado varios años después de una fractura transversal del peñasco. Este hidrolaberinto es secundario a la obstrucción del acueducto del vestíbulo. La sintomatología es idéntica a la de la enfermedad de Ménière.

Examen clínico

• *Otoscopia*

Encontrará un estrechamiento del CAE por fractura del peñasco, incluso una fractura asociada del hueso timpánico, una perforación timpánica y podrá en ocasiones poner de manifiesto lesiones osiculares: luxación malear, fijación del martillo detectable con espéculo neumático de Siegle.

• *Examen de la cara*

Buscará una cicatriz, alteraciones de la articulación dental, alteraciones de la movilidad ocular y sobre todo una parálisis facial. Ésta puede ser completa (signo de Bell) o parcial (signo de los cilios de Souques). La clasificación de House-Brackmann es muy práctica para evaluar su importancia.

• *Examen vestibular clínico*

Siempre debe realizarse.

— Permite investigar un nistagmo espontáneo o provocado por maniobras. El nistagmo espontáneo se busca primero sin anteojos de Frenzel, después con anteojos o mejor bajo videonistagmoscopia en la mirada medial y las miradas excéntricas; este examen puede sensibilizarse por la maniobra de *head-shaking*: el examinador coge la cabeza del paciente entre sus manos y le realiza rotaciones rápidas, en un sentido y en el otro alternativamente, con una frecuencia de una por segundo aproximadamente, en el plano horizontal, incluso vertical. Al interrumpir las rotaciones, puede aparecer un nistagmo revelado por esta «sacudida de la cabeza».

— Observación del movimiento ocular durante el seguimiento lento del índice: un seguimiento con sacudidas hace pensar en una lesión del tronco cerebral. Una parálisis oculomotriz puede descubrirse mediante este examen, haciendo pensar en una hipertensión intracraneal (VI) o en una fractura asociada de la órbita, incluso una lesión del seno cavernoso.

— Búsqueda del signo de Halmagyi que permite descubrir una arreflexia vestibular unilateral: esta prueba consiste en practicar en la cabeza del paciente, sostenida por las manos del examinador, movimientos de rotación horizontal, pasivos, rápidos, en dirección horaria y antihoraria alternativamente, pidiéndole no quitar los ojos de un punto fijo situado detrás del examinador. Si la rotación se hace del lado de un vestíbulo sano, el ojo efectúa un movimiento inverso al de la cabeza y continúa mirando el punto fijo. En cambio, en caso de arreflexia vestibular unilateral, el ojo permanece fijo en la órbita: efectúa una o varias sacudidas de recuperación para cumplir la orden, mirar fijamente el punto.

— Maniobra de Dix y Hallpike: permite poner de manifiesto un nistagmo paroxístico de posición, que revela un vértigo paroxístico posicional benigno (VPPB). El paciente está sentado en una banqueta frente al examinador, con la cabeza girada a 45°. El examinador toma entre sus manos la cabeza del paciente, lo bascula lateralmente en el sentido opuesto a la rotación de la cabeza. Ésta se coloca fuera de la banqueta a 30° de extensión. En esta posición, el conducto posterior ipsolateral está en un plano vertical y su cúpula en modo horizontal. Se confirmará el diagnóstico de VPPB si en esta posición aparece, después de algunos segundos, un vértigo violento concomitante a un nistagmo verticorrotatorio, geotrópico agotándose en unos veinte segundos. Cuando se levanta al paciente aparece un nistagmo inverso fugaz.

— El estudio de las desviaciones segmentarias y axiales por la prueba de los índices y la maniobra de Romberg y la prueba de marcar el paso completan el examen clínico.

• *Acumetría*

Permite diferenciar una sordera de transmisión de una sordera de percepción.

• *Examen neurológico*

— Búsqueda de signos cerebelosos.

— Búsqueda de la lesión de los demás pares craneales (parálisis oculomotoras, parálisis facial e hipoestesia del V sobre todo).

• *Examen vascular*

— Auscultación de la región temporal: un soplo puede revelar una fístula carotidocavernosa.

Estudio funcional

• *Audiometría subjetiva*

La audiometría tonal liminar se realiza en búsqueda de los umbrales de conducción ósea y aérea.

La audiometría supraliminar se realiza para descubrir un reclutamiento.

La audiometría vocal da el umbral vocal y las curvas de inteligibilidad; permite fácilmente, en caso de sordera de percepción, caracterizar un reclutamiento o un fenómeno de distorsión y permite también comprobar la sinceridad del paciente.

• *Audiometría objetiva*

La impedanciometría aporta elementos sobre la integridad y la movilidad del sistema timpanoosicular.

El estudio del umbral de los reflejos estapediales es también un elemento interesante para apreciar la integridad del sistema timpanoosicular o de la función del nervio facial.

El registro de los potenciales provocados auditivos, examen objetivo, puede ser de gran ayuda en la apreciación de las secuelas auditivas después de traumatismos craneales. Se trata de un examen objetivo que no depende de la sinceridad del paciente. No obstante, los umbrales obtenidos son sólo paralelos a los umbrales de la audiometría tonal entre 2 y 4 kHz.

El registro de las otoemisiones con estudio de los productos de distorsión también puede ser útil en estas circunstancias para las frecuencias más graves.

• *Examen vestibular por electro o videonistagmografía*

Permite apreciar las secuelas del laberinto posterior en pacientes que han sufrido un traumatismo craneal con o sin fractura del peñasco. Es de interés capital para la evaluación medicolegal de las secuelas. Rehace todas las pruebas que habitualmente se realizan durante este examen, es decir la búsqueda del nistagmo espontáneo, la realización de una prueba rotatoria pendular o mejor multifrecuencial, la búsqueda del nistagmo de posición, la búsqueda del nistagmo de origen cervical y las pruebas calóricas que tienen la ventaja de estimular sólo un laberinto y por lo tanto permiten definir el lado de la lesión. La búsqueda del signo de la fístula se realiza de forma sistemática: el aire del CAE se comprime o descomprime con la ayuda de una pera de caucho. El nistagmo consecutivo a esta estimulación puede registrarse bajo electro o videonistagmografía y traduce la presencia de una fístula del conducto semicircular lateral. Las pruebas optocinéticas se realizan sistemáticamente para investigar una lesión central asociada, del mismo modo que el estudio de seguimiento ocular y de las sacudidas.

• *Exámenes eléctricos*

Tienen un interés doble: pronóstico y etiológico.

— La *neuronografía* (detección cutánea monoelectrodo) recoge los potenciales miogénicos globales obtenidos después de un estímulo percutáneo del nervio facial frente al agujero estilomastoideo. Estos potenciales miogénicos se recogen mediante electrodos de superficie que se colocan simétricamente de un lado y del otro de la cara. Por ejemplo, durante el estímulo del lado izquierdo, el electrodo izquierdo es el electrodo activo y el derecho es la masa y a la inversa.

Se compara la amplitud, la duración y la superficie del pico a los del lado opuesto (sano).

— La *axonotmesis* se estima en porcentaje de disminución de la amplitud con respecto al lado sano. Es este porcentaje al séptimo día de la parálisis facial que tiene un valor pronóstico. Si del lado paralizado la amplitud es superior a 30 % que la del lado sano, el pronóstico es bueno, la recuperación tarda menos de 2 meses y es buena; si está comprendida entre 10 % y 20 %, la recuperación será muy buena en 2 a 6 meses; si es inferior a 10 %, la recuperación será incompleta en 6 a 12 meses o nula.

— La *neuropraxia* (lesión mielínica) se traduce por la disociación entre una parálisis facial completa y una neurografía normal. El pronóstico es muy bueno. No obstante, existe una gran variabilidad de la diferencia de amplitud entre el lado paralizado y el lado sano, ya que es difícil estar en las mismas condiciones técnicas de estimulación del electrodo a la derecha y a la izquierda.

— El estímulo magnético permite la estimulación transcraneal de toda la vía motriz que conduce a los músculos de la cara. Puede precisar la localización de la lesión (central o periférica). El registro se realiza de la misma manera que antes. El estímulo magnético transcraneal del nervio facial se realiza colocando una bobina de inducción sobre la zona parietal y mastoidea. La corriente está en sentido horario para estimular el nervio facial derecho y antihorario para el izquierdo. Para el estímulo del área motriz, la bobina se coloca en la región frontal lateral.

— La *electromiografía* (detección aguja-electrodo) permite el estudio de los potenciales miogénicos obtenidos durante la contracción voluntaria o después del estímulo. Durante la recuperación de la función facial, aparecen potenciales de regeneración y luego una resincronización de los potenciales, lo que es muy favorable o, al contrario, una ausencia de sincronización que tiene como consecuencia una evolución hacia un espasmo de la hemicara.

Diagnóstico por imágenes

• *Métodos*

Entre las placas estándares, sólo la incidencia de perfil estricto conserva su interés para apreciar la extensión de una fractura de la bóveda extendida a la porción escamosa del temporal. La TC de alta definición es el examen radiológico de elección para la exploración de un traumatismo del peñasco.

Se efectúan cortes horizontales milimétricos con superposición de 0,5 mm sobre los osículos.

La RM permite completar la TC. En los días siguientes al accidente, permite poner de manifiesto la hemorragia laberíntica [39]. Se observa un realce de la señal sobre el trayecto del VII en caso de conmoción del VII.

Durante la evolución, se puede observar una fibrosis de las cavidades laberínticas.

• *Circunstancia de realización del diagnóstico por imágenes*

Cuando ingresa el herido, el servicio de urgencia solicita este estudio para investigar lesiones cerebrales en un paciente comatoso: contusión, hematoma extradural, subdural o intracerebral. En esta situación, el examen de elección es la RM pero en la práctica, es la TC la que se solicita más a menudo para visualizar estas lesiones (pero de manera menos precisa) asociadas a los signos de fracturas del peñasco, ya que actualmente se obtiene más rápidamente.

En ausencia de alteraciones neurológicas centrales o cuando el paciente ha salido del coma, se solicita la TC para realizar el estudio de una parálisis facial inmediata o retardada, de una otorragia, de una sordera de percepción o de transmisión, de un vértigo, en busca de trazos de fractura del peñasco.

A distancia del traumatismo, el estudio tomográfico se solicita, en el marco de una consulta por vértigo o de una sordera de percepción o de transmisión, de una meningitis.

• *Resultados*

La TC permite analizar con precisión el trayecto del trazo de fractura longitudinal, transversal, compleja o parcial.

La comprensión de la sintomatología resulta del análisis de las zonas de fracturas:

— translaberínticas: vértigos y sordera de percepción;

— longitudinales: otorragia, sorderas de transmisión pero también sorderas de percepción y vértigos;

— parciales: sorderas fluctuantes y vértigos;

— si el trazo alcanza el canal facial: parálisis facial.

El trazo de fractura depende del tipo de traumatismo. Es clásico distinguir las fracturas longitudinales cuyo eje es paralelo al del peñasco de las fracturas transversales que son perpendiculares al eje principal del peñasco.

— Fracturas longitudinales.

Estas fracturas son secundarias a choques laterales, parietales o parietooccipitales. Constituyen 70 a 90 % de las fracturas del peñasco. Se producen a lo largo del eje longitudinal del peñasco. La fractura comienza a nivel de la porción esca-

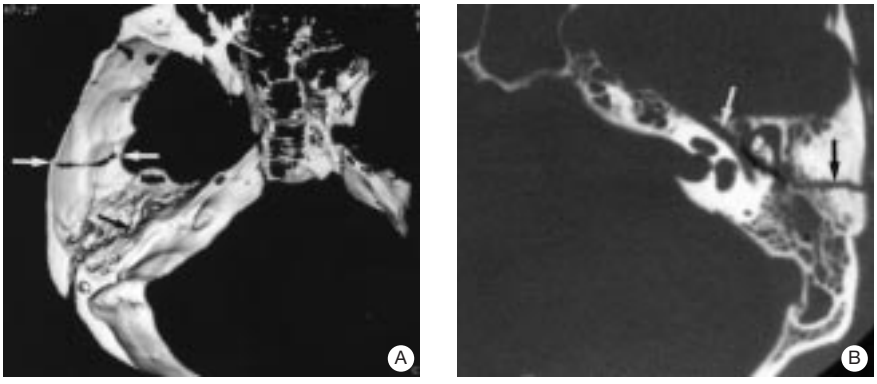

3 *Fractura longitudinal del peñasco izquierdo (placas del profesor F Veillon).*
A. Fractura de la porción escamosa del temporal (en 3D) (flechas blancas); fractura longitudinal de tipo Ib.
B. Fractura de tipo IIb pasando por la porción escamosa suprameática (flecha negra), prolongándose hacia el ganglio geniculado (flecha blanca). Este paciente presenta una parálisis facial izquierda.

mosa temporal y se prolonga en la mastoides hasta la pared posterior y superior del CAE. Irradia hacia el tegmen y el ático, pasa por delante del laberinto y termina en la fosa craneal media. Puede prolongarse hacia afuera de la pared anterior del CAE óseo y alcanzar la articulación temporomandibular [4]. La extensión del trazo de fractura hacia el interior puede sacudir la cadena osicular o afectar el acueducto de Falopio a nivel de la rodilla y lesionar el nervio facial cerca del ganglio geniculado *(fig. 3)* [1]. La carótida interna puede lesionarse. Estas fracturas producen sobre todo síntomas del oído medio, una afección del nervio facial y una otorrea de LCR [13].

— Fracturas transversales.

Estas fracturas son generalmente secundarias a un choque frontal u occipital y el trazo de fractura es perpendicular al eje del peñasco. Constituyen 10 a 30 % de las fracturas del peñasco. Empiezan en el orificio occipital y se desarrollan desde la fosa craneal posterior hasta la fosa craneal media pasando por el peñasco. Las fracturas transversales anteriores, más internas, afectan a la cóclea y al fondo del CAI *(fig. 4)*. Las fracturas transversales posteriores afectan al vestíbulo, a los conductos semicirculares externo y posterior y a veces a la segunda porción del nervio facial *(fig. 5)*. Estas fracturas pueden acompañarse de un neumolaberinto *(fig. 6)*.

Por lo tanto, este tipo de fractura es causante de las lesiones del oído interno responsables de una sordera de percepción, de acufenos y de vértigos. La parálisis facial es frecuente [13].

— Lesiones osiculares

La TC permite descubrir la mayoría de las anomalías osiculares.

Luxación incudoestapedial: espacio entre estribo y rama descendente del yunque anormalmente grande *(fig. 7)*;

Luxación incudomalear: espacio entre la rama descendente del yunque y el martillo demasiado importante *(fig. 8)*;

Luxación estapedovestibular: hundimiento de la base en el vestíbulo con presencia frecuente de una burbuja de aire (si el examen se hace en las primeras 48 horas).

— Fracturas.

Fractura de la apófisis lenticular: la interrupción del extremo inferior de la rama descendente del yunque.

Fractura de las ramas del estribo: mala visualización del estribo *(fig. 9)*.

Fractura de la base del estribo: base que tiene un aspecto en ángulo (en V).

Síndromes

• *Déficit cocleovestibular total unilateral*

La sintomatología se caracteriza por los vértigos rotatorios con su conjunto de signos neurovegetativos (náuseas y vómitos) que desaparecen en algunos días y se acompañan de una cofosis unilateral. El estudio cocleovestibular confirma la cofosis y la arreflexia vestibular ipsolateral, compensada de forma variable en la prueba rotatoria, en función de la duración del traumatismo. El examen escanográfico muestra habitualmente una fractura transversal del peñasco. Si este examen pone de manifiesto un neumolaberinto, se impone la operación quirúrgica para cerrar la brecha laberíntica que no cicatriza espontáneamente.

Una parálisis facial periférica puede acompañar este déficit cocleovestibular (en 50 % de las fracturas transversales).

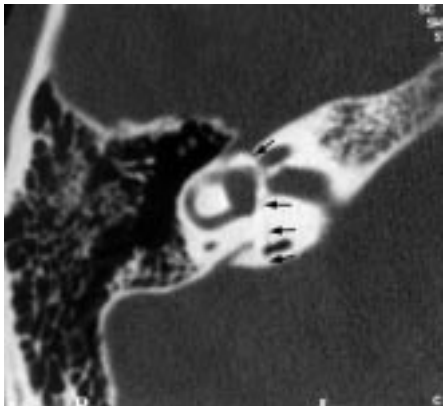

4 *Fractura translaberíntica del peñasco derecho (referencia IIa en la figura 2). El trazo pasa por delante del vestíbulo, en el fondo del conducto auditivo interno (flechas negras) (placa del profesor F Veillon).*

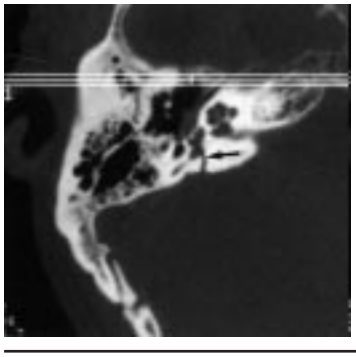

5 *Fractura translaberíntica del peñasco derecho (referencia IIb en la figura 2). El trazo pasa por el vestíbulo (flecha negra) (placa del profesor F Veillon).*

• *Déficit cocleovestibular parcial*

— Fístula perilinfática [24].

Se debe a una ruptura de la ventana redonda u oval (fractura de la base o ruptura del ligamento anular). Provoca una sordera de percepción fluctuante, a menudo con agravación progresiva y puede acompañarse de alteraciones del equili-

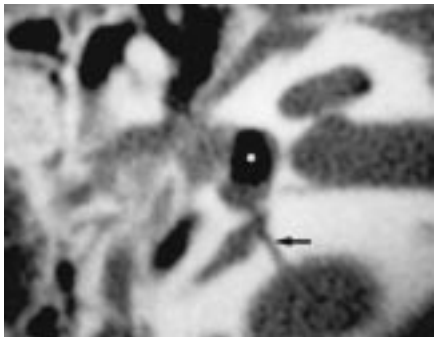

6 *Fractura translaberíntica (flecha negra) y presencia de aire laberíntico (asterisco).*

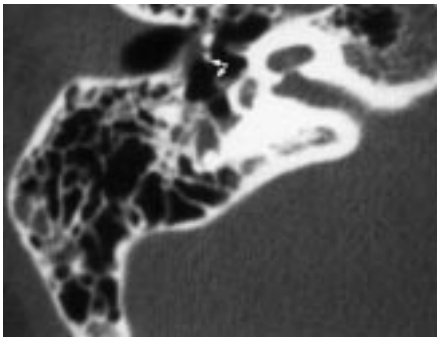

7 *Luxación incudoestapedial, la flecha doble indica la diastasis (placa del profesor F Veillon).*

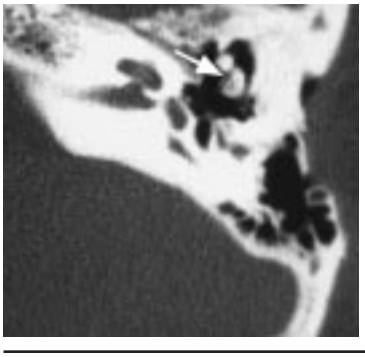

8 *Luxación incudomalear del oído izquierdo: espacio entre el martillo y el borde del yunque demasiado importante (flecha blanca) (placa del profesor F Veillon).*

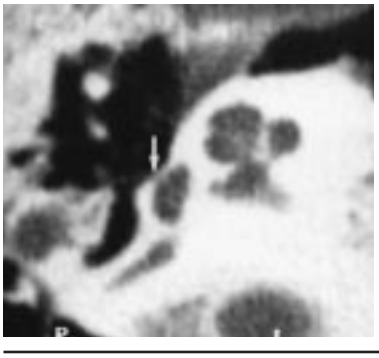

9 *Fractura de la base del estribo (flecha blanca) y de las ramas (no hay visualización del estribo) (placa del profesor F Veillon).*

brio fugaces o de vértigos desencadenados al sonarse o por la posición lateral. El audiograma se caracteriza por una sordera de percepción sobre las frecuencias graves, con reclutamiento, asociada en ocasiones a un pequeño factor transmisional. El examen vestibular pone de manifiesto una hipovalencia vestibular en la prueba calórica, asociada a una preponderancia direccional. El signo de la fístula se encuentra excepcionalmente. No hay elemento formal que permita plantear este diagnóstico. Es la anamnesis sobre las circunstancias del traumatismo que hace sospechar muy a menudo el diagnóstico.

- *Conmoción laberíntica* [7]

Asocia una sordera de percepción en meseta no fluctuante a las alteraciones del equilibrio no sistematizadas: puede estar presente incluso sin fractura. Esta sintomatología postconmocional debe manifestar una regresión en 2 meses.

- *Vértigo posicional paroxístico benigno* [7]

El VPPB postraumático debido al depósito de otoconias en el conducto semicircular posterior, extraídas de las máculas otolíticas durante el traumatismo, es idéntico al VPPB clásico.

- *Síndrome postconmocional* [7]

Es muy frecuente. Se lo encuentra en más de la mitad de los traumatismos craneales. Se lo ha descrito bajo el término del «síndrome subjetivo común de los traumatizados craneales» por Pierre Marie.

Asocia una impresión de desequilibrio de corta duración, con una sensación de caída inminente a los movimientos rápidos de la cabeza. Se acompaña de signos neurovegetativos, de acufenos, de cefaleas posteriores resistentes a los antálgicos habituales. Se añaden astenias físicas y psíquicas, disminución de la libido, alteraciones del carácter. El síndrome postconmocional es una etapa normal en la evolución del traumatismo craneal, pero dura menos de 2 meses. Si persiste más, evoluciona hacia la neurosis postraumática.

- *Sordera de transmisión*

Es muy frecuente como consecuencia de las fracturas del peñasco. Inicialmente, el hemotímpano es a menudo el origen de la sordera de transmisión. En la tercera semana postraumática, la persistencia de la sordera de transmisión debe hacer pensar en la posibilidad de una perforación timpánica, de una luxación o de una fractura osicular.

Formas clínicas

- *Fracturas del peñasco en el niño*

Presentan dos picos de frecuencia, uno a la edad de 2 a 3 años aproximadamente con los accidentes de la vía pública y otro alrededor de los 13 a 16 años con las caídas y también con los accidentes de la vía pública.

En una serie de 25 fracturas del peñasco, Williams [34] encuentra en 88 % de los casos una fractura mixta. Las fracturas transversales y longitudinales se encuentran con menos frecuencia que en el adulto.

Las parálisis faciales periféricas son más raras que en el adulto.

En el estadio de secuelas, en el niño, la fractura del peñasco deja más fácilmente una sordera de transmisión que una sordera de percepción [26, 34].

- *Fracturas del peñasco bilaterales*

Resultan muy a menudo de un violento choque temporal lateral que provoca una fractura longitudinal de un peñasco y luego irradia hacia el peñasco contralateral pasando por el esfenoides. Este tipo de fractura se complica con las lesiones de la carótida interna en 10 % de los casos.

- *Fracturas de la punta del peñasco* [14]

Estas fracturas asocian una parálisis oculomotriz y una lesión trigeminal.

• *Fracturas abiertas del peñasco*

Generalmente son secundarias a las lesiones por balas con pérdida de sustancia cutánea y ósea, exponen al paciente a riesgos infecciosos mayores y al problema del cierre de la pérdida de sustancia.

• *Parálisis del VI par craneal* [14]

La parálisis del VI par craneal se encuentra en 6 % de las fracturas del peñasco y a veces puede ser bilateral. Generalmente remite espontáneamente. Si persiste, podrá corregirse quirúrgicamente por los oftalmólogos.

• *Trombosis asépticas del seno sigmoideo* [14]

Se encuentra en 1 a 2 % de las fracturas del peñasco, esta complicación es rara pero potencialmente peligrosa. Esta trombosis permanece muy a menudo asintomática gracias a las colaterales del seno sigmoideo; no obstante, un trombo puede extenderse hacia el seno longitudinal superior o hacia el seno cavernoso pasando por el seno petroso. Se piensa en ella cuando aparece un síndrome de hipertensión intracraneal.

FASE DE SECUELAS

Ha sido descrita y sigue a la fase primaria [7]. Se caracteriza por períodos de hospitalización por intervenciones: timpanoplastia, plastia meníngea, etc., en que el paciente se queja aún de vértigos, cefaleas, etc.

La fecha de consolidación pone fin a este período. A partir de esta fecha se estima que las alteraciones no evolucionan más: la sintomatología se considera como secuela. El conjunto de las secuelas se evalúa para dar el grado de incapacidad parcial permanente.

En este estadio, además de las secuelas orgánicas que se detallarán, deberán tenerse en cuenta elementos psíquicos sobreañadidos, consecuencia del estrés postraumático que revela la ecmnesia: sueño de vigilia dirigido del paciente acordándose de las circunstancias del accidente. Esto conduce a menudo al paciente a buscar un beneficio secundario que le permita «soportar lo insoportable».

■ *Meningitis*

Una brecha osteomeníngea secundaria a una fractura del peñasco puede revelarse por una meningitis, generalmente por neumococo [27], pudiendo aparecer en el postoperatorio del traumatismo, con un intervalo muy variable (de algunos días a varios años). Es necesario buscar con una TC esta brecha que comunica con el oído medio y taponarla para evitar la recidiva.

■ *Parálisis faciales*

Pueden persistir varios meses después del traumatismo y benefician de los mismos estudios y tratamientos que en la fase primaria. Si persisten más allá de 1 año, se deben considerar técnicas de rehabilitación (transposiciones y anastomosis nerviosas: XI-VII, XII-VII).

■ *Sorderas*

— Los pacientes que presentan una *sordera de transmisión* podrán beneficiar de una exploración quirúrgica del oído medio después de un estudio escanográfico, con vistas a la realización de una timpanoplastia, cualquiera que sea la duración del período transcurrido después del traumatismo.

— Las *sorderas de percepción*, adquiridas durante el traumatismo, constituyen secuelas ya que pueden considerarse como estables e irreversibles. Algunas sorderas de percepción pueden aparecer secundariamente (varios meses a algunos años) y ser consideradas como la consecuencia directa del traumatismo. Los mecanismos sugeridos son la fibrosis coclear o la del líquido endolinfático.

Se puede considerar la colocación de una prótesis auditiva en función del tipo y de la importancia de la hipoacusia de transmisión o de percepción.

■ *Acufenos*

Pueden persistir numerosos años después del traumatismo. Con frecuencia forman parte del síndrome postconmocional.

■ *Vértigos*

Vértigos rotatorios

Además de los clásicos vértigos descritos anteriormente, el de la destrucción cocleovestibular aguda o el del VPPB se observan otros vértigos o alteraciones del equilibrio:

— vértigos posicionales que aparecen desde la toma de posición y de duración más larga que la del VPPB (varios minutos). Son de origen otolítico probable y pueden beneficiarse de una rehabilitación vestibular (método de Norré);

— vértigos de posicionamiento o cinéticos: la rotación brutal de la cabeza provoca una sensación de desequilibrio fugaz, sin signos neurovegetativos ni cocleares. Estos vértigos son a menudo la consecuencia de una destrucción vestibular unilateral antigua y traducen una compensación imperfecta;

— excepcionalmente, puede tratarse de vértigos paroxísticos rotatorios que duran varios minutos y se acompañan de signos cocleares fugaces.

Sensaciones de desequilibrio

Raras y breves, se manifiestan sobre todo con la marcha: se trata de sensaciones de ebriedad, de una sensación de marcha sobre un suelo desigual.

Pero los falsos vértigos deben detectarse: niebla visual, mareo, sensación de cabeza «vacía» pueden acompañarse de agorafobia o de acrofobia. Revelan una angustia vestibular manifestada por el traumatismo craneal.

Neurosis postraumática

Se manifiesta luego del síndrome posconmocional, después de 2 meses de evolución. Aparece en la cuarta parte de las personas.

Se observa una agravación de las cefaleas que se vuelven en intolerables, resistentes a los tratamientos antálgicos, de las alteraciones del sueño, de la memoria y del carácter: se trata de una alteración somatoforme con búsqueda de beneficio secundario. El paciente tiene una sensación de injusticia para con la sociedad que no reconoce el traumatismo cefálico que ha sufrido. El reconocimiento del traumatismo se traduce por una indemnización incluso mínima, y cumple la función de tratamiento. Generalmente es la consecuencia de la no reanudación del trabajo en un plazo inferior a 2 meses.

■ *Fístulas arteriovenosas entre la carótida interna y el seno cavernoso*

Pueden descubrirse muchos años después del traumatismo. Benefician de las técnicas terapéuticas de la radiología intervencionista.

■ *Estenosis del conducto auditivo externo*

El hueso timpánico está en contacto directo con el cóndilo mandibular. Es muy frágil en su parte anterior. Es el repliegue de la mandíbula, a menudo por choque directo sobre el mentón, que provoca la fractura del timpánico *(fig. 10)*. La reducción precoz de esta fractura evitará ulteriormente la estenosis del CAE.

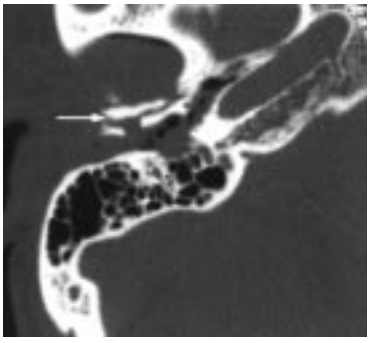

10 *Fractura del timpánico derecho (flecha blanca) (placa del profesor F Veillon).*

La fractura del CAE se encuentra generalmente en las fracturas longitudinales del peñasco con un trazo de fractura que pasa por la parte superior del conducto.

Colesteatomas postraumáticos [10, 23]

Son raros y se descubren años después del traumatismo a veces olvidado. La migración epitelial se hace por perforación timpánica o por la dehiscencia del CAE. La perforación cicatriza a menudo rápidamente después del traumatismo y contiene restos epiteliales en el oído medio. Estas colesteatomas son complicaciones tardías y aparecen en medio de una cavidad normalmente neumatizada.

Disfunciones de la trompa de Eustaquio

La parte ósea de la trompa auditiva es un canal que mide 12 mm de largo que se encuentra en el hueso temporal. Una fractura de esta porción podría provocar disfunciones tubarias por obstrucción parcial o completa de la trompa auditiva.

Meningoceles

Una meningitis o una sordera de transmisión de manifestación secundaria debe hacer pensar en ello. La RM es el examen complementario de elección para ponerla en evidencia.

Otalgia

Puede ser la consecuencia de una artrosis temporomandibular postraumática, incluso de una neuralgia del nervio de Arnold.

Cefaleas

Son muy frecuentes y se localizan del lado de la lesión, continuas, aumentan con los esfuerzos de la tos y de la presión local. Puede tratarse también de algia cervicocraneal cuyo punto más elevado se sitúa a nivel cervical y se propaga hacia el hueso occipital o «casco». Existen cefaleas menos típicas que hacen pensar en cefaleas de tensión.

Tratamientos

PARÁLISIS FACIAL

Forma parte de los síntomas mayores de la fractura del peñasco: 20 % de las fracturas longitudinales y 50 % de las fracturas transversales se complican con una parálisis facial. Las parálisis faciales inmediatas son supuestamente la consecuencia de una sección del nervio facial y necesitan rápidamente la exploración con sutura o injerto nervioso [28]. Mientras la parálisis sea incompleta, la recuperación total y espontánea estará asegurada. Para las parálisis completas, se necesitan exploraciones nerviosas electrofisiológicas para apreciar el nivel de desnervación y evaluar la extensión [8, 9]. Se utiliza la prueba de estímulo máximo y la electroneuronografía.

Se indica la exploración quirúrgica si no presentan ninguna respuesta a un estímulo de 10 mA o si se observa en la electroneuronografía una degeneración de por lo menos 90 % de las fibras nerviosas (constatada en los 7 días que siguen a la parálisis facial).

La exploración quirúrgica no está indicada en los pacientes que presentan una parálisis incompleta [6].

Cuando la parálisis se descubre varias semanas después del traumatismo inicial sin signo de excitabilidad, la exploración resulta aleatoria pero debe intentarse hacia el cuarto o incluso sexto mes. La electromiografía ayuda a apreciar la regeneración nerviosa. Si no hay regeneración o curación al sexto mes, se indica una exploración quirúrgica.

Después de una sección nerviosa completa, es evidente que un buen resultado (por lo menos sobre el tono de reposo) sólo se obtiene después de la reparación nerviosa por un injerto o una anastomosis espinofacial o hipoglosofacial.

SORDERAS DE TRANSMISIÓN

Su tratamiento no se considera en el período inicial ya que a menudo se deben a un hemotímpano. Las consecuencias del mismo desaparecen habitualmente tras 3 semanas de evolución. Por lo tanto, el tratamiento quirúrgico de una sordera de transmisión no se plantea hasta después de algunos meses. Puede deberse a una perforación timpánica, a una lesión osicular o a ambas a la vez.

Perforación traumática

Hay que recordar que nunca debe proponerse un tratamiento local: nunca gotas auriculares en caso de perforación timpánica. ésta se cierra habitualmente de forma espontánea en 6 meses. Más allá de este período, puede proponerse una miringoplastia y siempre debe acompañarse de una exploración catenaria.

Lesiones osiculares

Sin perforación, la persistencia de una sordera de transmisión debe hacer considerar la existencia de una lesión de la cadena osicular. El estudio audiométrico y escanográfico permite muy a menudo prever el tipo de lesión. Puede tratarse de una luxación incudoestapedial, de una luxación incudomalear, o de una luxación del bloque incudomalear. Puede tratarse también de fracturas de la rama descendente del yunque o de las ramas del estribo. Se propone una exploración de oído para realizar una osiculoplastia.

SORDERAS DE PERCEPCIÓN

Su tratamiento es a menudo decepcionante. Se puede proponer, como para los demás tipos de sordera de percepción adquirida, un tratamiento con vasodilatadores y corticoides, tratamiento que no ha demostrado su eficacia.

Cuando se piensa en el diagnóstico de fístula perilinfática, se propone una exploración del oído medio por vía del conducto. Permite muy a menudo descubrir la pérdida de perilinfa. El tratamiento consiste en taponar la brecha con ayuda de grasa extraída del lóbulo del oído y de cola biológica. En caso de fístula perilinfática evidente, este tipo de tratamiento quirúrgico es muy eficaz.

Si la cofosis es bilateral se podrá proponer, después de un estudio minucioso y sobre todo de un estímulo eléctrico del promontorio, la colocación de un implante coclear. Los progresos realizados son muy alentadores y permiten obtener una rehabilitación satisfactoria en un paciente motivado.

SORDERAS MIXTAS

Se deben habitualmente a una lesión del estribo: luxación estapedovestibular o fractura de la base. Una estapedectomía con interposición venosa es el tratamiento que se propone más a menudo.

OTORREAS DE LCR

Si se deben a una fractura del tegmen, cesan generalmente de forma espontánea por impactación del lóbulo temporal en la lesión meníngea.

En cambio, si se deben a una fractura translaberíntica que pasa por el fondo del CAI o a una fractura de la pared posterior del peñasco con lesión de la meninge de la fosa posterior, se impone una operación. En el primer caso, deberá taponarse la brecha con la ayuda de fragmentos de grasa y de cola biológica, después de haber realizado una laberintectomía (se trata de una fractura translaberíntica, es decir de una destrucción cocleovestibular). En la segunda hipótesis, la brecha debe explorarse después de una mastoidectomía y el cierre también se realiza con grasa abdominal fijada a la cola biológica.

VÉRTIGOS

■ *Gran vértigo agudo*

Se debe a una destrucción cocleovestibular y se cura espontáneamente por compensación central. En casos excepcionales, convendrá proponer una rehabilitación vestibular que se deberá considerar sistemáticamente en caso de lesión bilateral. Ésta sustituye la función vestibular por otras funciones que rigen el equilibrio: visión y propiocepción. Sin embargo, estos pacientes siguen estando incómodos en la oscuridad.

■ *Vértigo posicional*

—El VPPB postraumático se trata con una maniobra kinesiterapéutica como el VPPB clásico.

—El vértigo posicional.

Estos vértigos se tratan con el método de habituación utilizando la serie de pruebas de Norré. En cuanto a los vértigos de posicionamiento se tratan también con rehabilitación vestibular. La rehabilitación vestibular busca favorecer la compensación, puesto que estos vértigos se deben habitualmente a una asimetría de funcionamiento de los dos vestíbulos.

■ *Conmoción laberíntica*

Se propone el mismo tratamiento que para la enfermedad de Ménière: el tratamiento del hidrolaberinto con la betahistina actuando sobre los esfínteres precapilares, con la corticoterapia y con la administración de diuréticos.

■ *Síndrome postconmocional*

Se cura espontáneamente sin tratamiento, en menos de 2 meses. Si persiste, el paciente evoluciona hacia un síndrome somatoforme que necesita una tratamiento psiquiátrico.

El informe medicolegal y la reparación jurídica no se han estudiado puesto que ya figuran en esta obra [7].

Cualquier referencia a este artículo debe incluir la mención del artículo original: Gentine A et Hémar P. Fractures du rocher. Encycl Méd Chir (Editions Scientifiques et Médicales Elsevier SAS, Paris, tous droits réservés), Oto-rhino-laryngologie, 20-220-A-10, 1999, 12 p.

Bibliografía

[1] Aguilar EA, Yeakley JW, Ghorayeb BY, Hauser M, Cabrera J, Jahrsdoerfer RA. High resolution CT scan of temporal bone fractures: association of facial nerve paralysis with temporal bone fractures. *Head Neck Surg* 1987 ; 9 : 162-166

[2] Barber HO. Head injury audiological and vestibular finding. *Ann Otol Rhinol Laryngol* 1969 ; 78 : 239-252

[3] Besenski N, Broz R, Jadro-Santel D, Pavic D, Mikulic D. The course of the traumatising force in acceleration head injury: CT evidence. *Neuroradiology* 1996 ; 38 (suppl 1) : S36-S41

[4] Betz BW, Wiener MD. Air in the temporomandibular joint fossa: CT sign of temporal bone fracture. *Radiology* 1991 ; 180 : 463-466

[5] Brodie HA, Thompson TC. Management of complications from 820 temporal bone fractures. *Am J Otol* 1997 ; 18 : 188-197

[6] Coker NJ, Kendall KA, Jenkins HA, Alford BR. Traumatic intratemporal facial nerve injury: management rationale for preservation of fonction. *Otolaryngol Head Neck Surg* 1987 ; 97 : 262-269

[7] Conraux C, Gentine A. Séquelles otologiques des traumatismes craniocervicaux. *Encycl Med Chir* (Elsevier, Paris), Oto-rhino-laryngologie, 20-222-A-10, 1995 : 1-9

[8] Eby TL, Pollak A, Fisch U. Intratemporal facial nerve anastomosis: a temporal bone study. *Laryngoscope* 1990 ; 100 : 623-626

[9] Felix H, Eby TL, Fisch U. New aspects of facial nerve pathology in temporal bone fractures. *Acta Otolaryngol (Stockh)* 1991 ; 111 : 332-336

[10] Freeman J. Temporal bone fractures and cholesteatoma. *Ann Otol Rhinol Laryngol* 1983 ; 92 : 558-560

[11] Freytag E. Autopsy findings in head injuries from blunt forces. *Arch Pathol* 1963 ; 75 : 402-413

[12] Gennarelli TA. Head injury in man and experimental animals: clinical aspects. *Acta Neurochir* 1983 ; 32 (suppl) : 1-13

[13] Ghorayeb BY, Rafie JJ. Fractures du rocher. Bilan de 123 cas. *J Radiol* 1989 ; 70 : 703-710

[14] Ghorayeb BY, Yeakley JW, Hall JW, Jones BE. Unusual complication of temporal bone fractures. *Arch Otolaryngol Head Neck Surg* 1987 ; 113 : 749-753

[15] Goertzen W, Christ P. Diagnostic et traitement des lésions du nerf facial après fractures du rocher. *Rev Laryngol* 1990 ; 111 : 33-36

[16] Grobman LR, Pollak A, Fisch U. Entrapment injury of the facial nerve resulting from longitudinal fracture of the temporal bone. *Otolaryngol Head Neck Surg* 1989 ; 101 : 404-408

[17] Hasso AN, Ledington JA. Traumatic injuries of the temporal bone. *Otolaryngol Clin North Am* 1988 ; 21 : 295-316

[18] Hickham MJ, Cote DN. Temporal bone fractures. *J La State Med Soc* 1995 ; 147 : 527-530

[19] Holt GR. A commentary on violence. *Arch Otolaryngol Head Neck Surg* 1992 ; 118 : 580

[20] Hough JV. Otologic trauma. In : Paparella MM, Shumrick DA eds. The ear. [vol 2]. Philadelphia : WB Saunders, 1980 : 1656-1679

[21] Ilberg C. Die Innenohrschwerhorigkeit nach stumpfen Schadeltrauma. *Laryngol Rhinol Otol* 1977 ; 56 : 323-328

[22] Kinney SE. Violence and the ear and temporal bone. *Arch Otolaryngol Head Neck Surg* 1992 ; 118 : 581-583

[23] Langton SG, Saeed SR, Musgrove BT, Ramsden RT. Deafness and cholesteatoma complicating fracture of the mandibular condyle. *Br J Oral Maxillofac Surg* 1996 ; 34 : 286-288

[24] Legent F, Beauvillain, Viale M, Korb G, Desson P, Bonnet J. Fistules périlymphatiques. Difficultés diagnostiques et thérapeutiques. *Ann Otol Laryngol* 1988 ; 105 : 465-475

[25] Lourenco MT, Yeakley JW, Ghorayeb BY. The "Y" sign of lateral dislocation of the incus. *Am J Otol* 1995 ; 16 : 387-392

[26] Merwin W, May M, Curtin HD. Floating petrous bone fracture. *Otolaryngol Head Neck Surg* 1989 ; 100 : 69-73

[27] Pollak AM, Pauw BK, Marion MS. Temporal bone histopathology: residents'quiz. Otogenic pneumococci meningitis after transverse temporal bone fracture during childhood. *Am J Otolaryngol* 1991 ; 12 : 56-58

[28] Pulec JL. Total facial nerve decompression: technique to avoid complications. *Ear Nose Throat J* 1996 ; 75 : 410-415

[29] Teknos TN, Joseph MP, Magenian CA, Frielauder RM, Weber AL. Carotid artery hemorrhage resulting from temporal bone fracture. *Am J Otolaryngol* 1997 ; 18 : 338-340

[30] Tuohimaa P. Vestibular disturbance after acute midle ear injury. *Acta Otolaryngol* 1978 ; 359 (suppl) : 3-67

[31] Veillon F. Traumatismes de l'os temporal. In : Veillon F ed. Imagerie de l'oreille. Paris : Flammarion Médecine-Sciences, 1991 : 243-281

[32] Weissman JL, Curtin HD. Pneumolabyrinth: a computed tomographic sign of temporal bone fracture. *Am J Otolaryngol* 1992 ; 13 : 113-114

[33] Wennmo C, Svensson C. Temporal bone fractures. *Acta Otolaryngol (Stockh)* 1989 ; 468 (suppl) : 379-383

[34] Williams WT, Ghorayeb BY, Yeakley JW. Pediatric temporal bone fractures. *Laryngoscope* 1992 ; 102 : 600-603

[35] Willinger R, Taleb L, Kopp CM. Modal and temporal analysis of head mathematical models. *J Neurotrauma* 1995 ; 12 : 743-754

[36] Yanagihara N, Murakami S, Nishihara S. Temporal bone fractures inducing facial nerve paralysis: a new classification and its clinical signifiance. *Ear Nose Throat J* 1997 ; 76 : 79-86

[37] Ylikoski J. Facial palsy after temporal bone fracture. *J Laryngol Otol* 1988 ; 102 : 298-303

[38] Yoganandan N, Pintar FA, Sances F, Walsh PR, Ewing CL, Thomas DJ, et al. Biomechanics of skull fracture. *J Neurotrauma* 1995 ; 12 : 659-668

[39] Zimmerman RA, Bilaniuk LT, Hackney DB, Goldberg HI, Grossman RI. Magnetic resonance imaging in temporal bone fracture. *Neuroradiology* 1987 ; 29 : 246-251